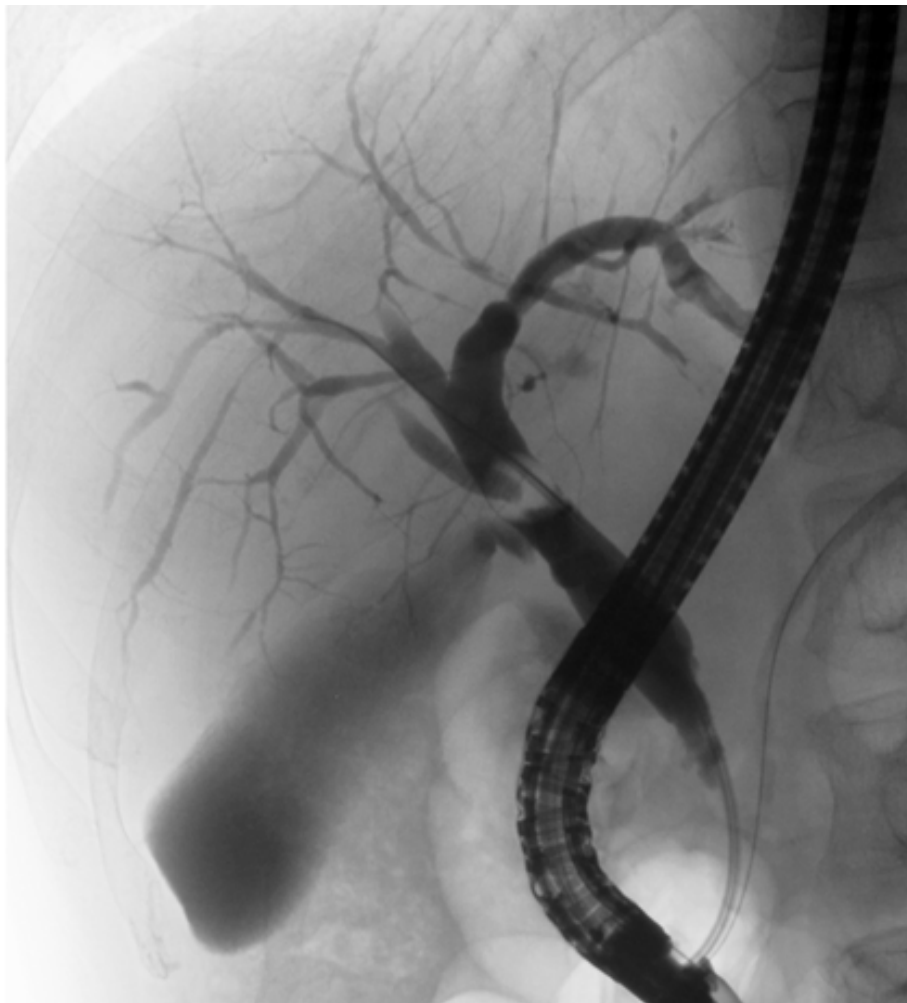
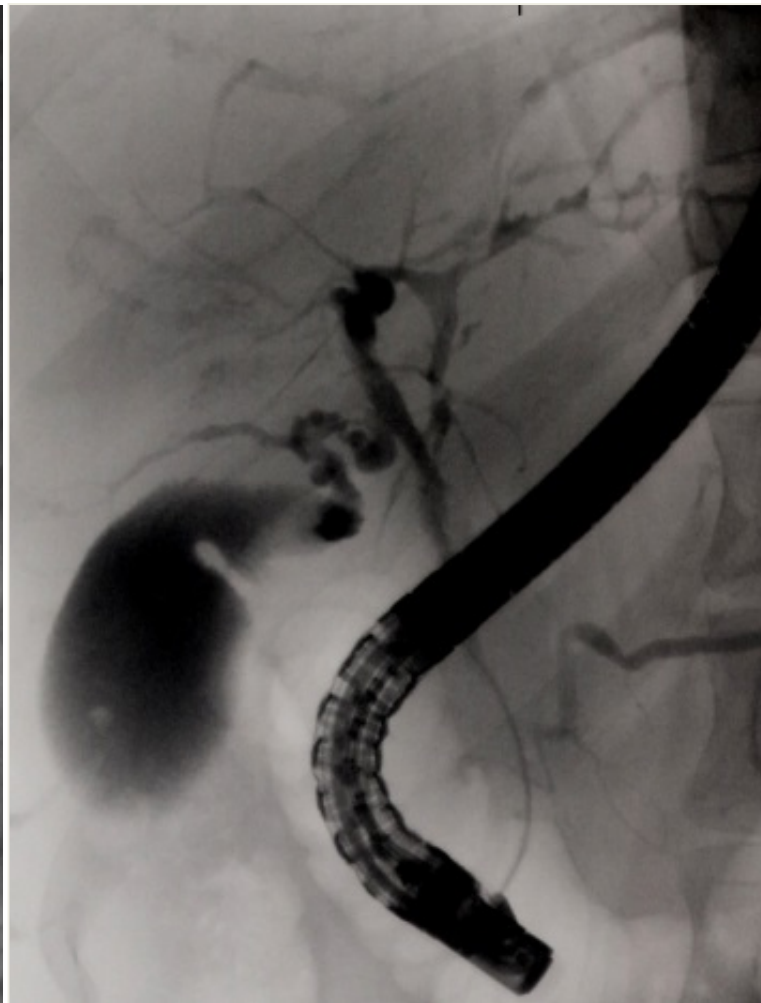

図4 剪定状所見(pruned tree appearance)ERC像



早期

肝内胆管の分枝が全体に細いが分枝は描出されている。



進行期

枝を剪定したように分枝が消失している。