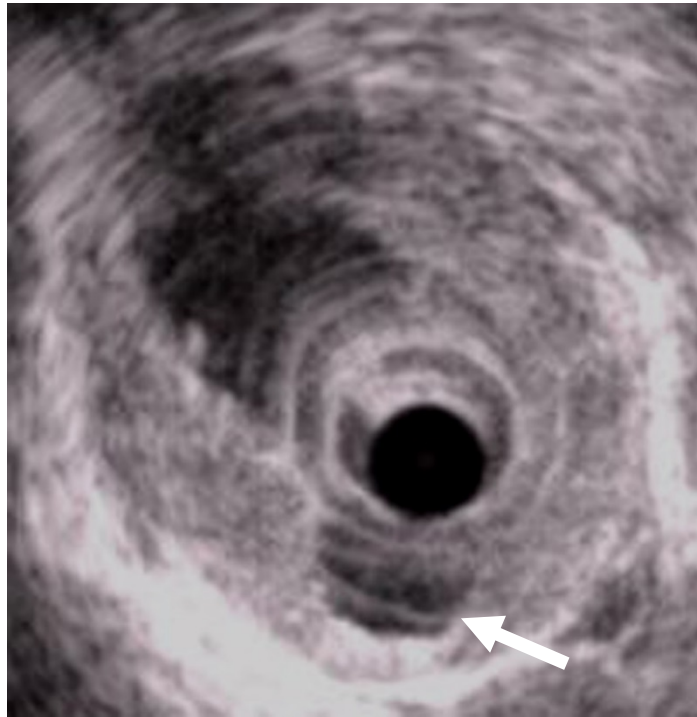


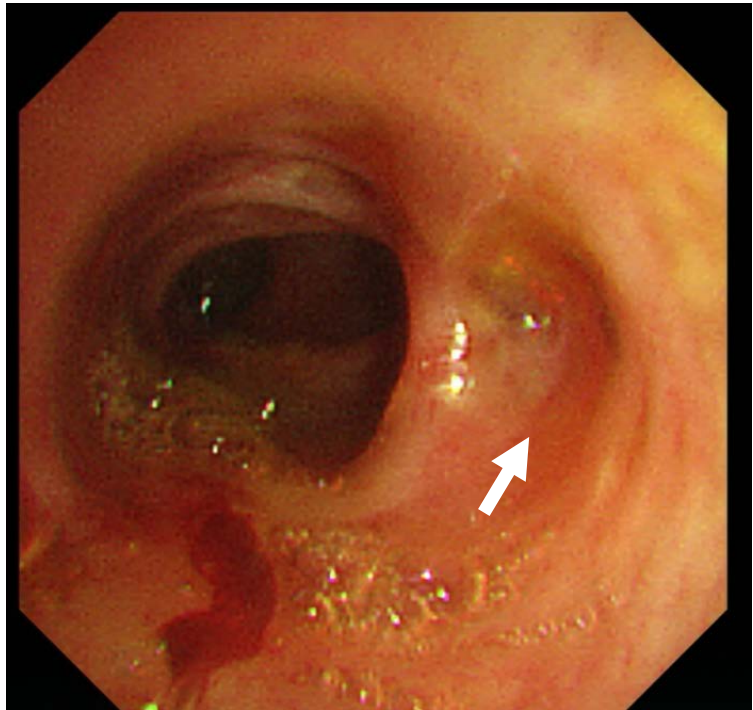
図9 管腔内超音波・経口胆道鏡

管腔内超音波



胆管上皮は障害され憩室様突出を認める(→)。

経口胆道鏡



潰瘍瘢痕が多発して、憩室様突出を認める(→)。